ÜBER VOLVULUS BEI KONGENITALEM SANDUHRMAGEN.

INAUGURAL-DISSERTATION

ZUR ERLANGUNG DER

MEDIZINISCHEN DOKTORWÜRDE

VORGELEGT DER

HOHEN MEDIZINISCHEN FAKULTÄT

DER

ALBERT-LUDWIGS-UNIVERSITÄT

ZU

FREIBURG IM BREISGAU

VON

PAUL WALTHER

AUS

MÜNSTER i. W.

ACAD. LUDD. BAT. BIBL.

Freiburg i. B.
Hammerschlag & Kahle G. m. b. H.
1911.

Gedruckt mit Genehmigung der medizinischen Fakultät der Universität zu Freiburg i. B.

Dekan:	Referent:
Geh. Hofrat Prof. Dr. v. Kries.	Prof. Dr. Schüle.

Meiner lieben Mutter.

Digitized by the Internet Archive
in 2026

https://archive.org/details/IA41543126_0159

Von einem bilokulären oder Sanduhrmagen spricht man, wenn der menschliche Magen durch eine Einschnürung in zwei Abschnitte geteilt ist, welche wie bei einer Sanduhr durch einen kurzen Kanal miteinander in Verbindung stehen. Das Kapitel dieser eigenartigen Gestaltsanormalie bietet in klinisch-diagnostischer und therapeutischer Hinsicht so viel des Merkwürdigen, daß ihm der Arzt von jeher sein Interesse zugewandt hat. Vor dreißig Jahren konnte man noch nicht daran denken, diese Form des Magens einer Behandlung zu unterziehen, die Diagnostik war auch bis dahin noch nicht so weit vorgeschritten; viel besser wurde es damit erst nach Einführung der Röntgenphotographie. —

Der pathologische Anatom unterschied zwei große Gruppen von Sanduhrmagenformen, nämlich die angeborene und die erworbene. Als letzte Gruppe sind noch die vorübergehenden (temporären) Formen des Sanduhrmagens zu erwähnen, wo der Magen meistens infolge Muskelkontraktion die pathologische Sanduhrform einnimmt, um dann später wieder in seine normale Gestalt zurückzugehen. Über die Deutung des angeborenen Sanduhrmagens ist viel diskutiert worden. William ist der Ansicht, daß der Sanduhrmagen lediglich als Atavismus, ähnlich dem Wiederkäuermagen aufzufassen sei, während dieser Hypothese Hudson mit dem Beweis entgegentritt, daß der Sanduhrmagen mit seinen beiden physiologisch ganz gleichartigen Teilen sich doch ganz wesentlich von der hochdifferenzierten Anordnung des Wiederkäuermagens

unterscheide. Als Entstehungsursache des kongenitalen Sanduhrmagens gibt Carrington (zitiert bei Wölfler[1]) ein fötales Magengeschwür an, und tatsächlich sind auch schon solche Ulcera ventriculi bei Neugeborenen gefunden worden. In der Londoner Gesellschaft für Pathologie konnte Carrington drei angeborene Sanduhrmägen demonstrieren (1882). Einen sicheren Beweis für das Vorkommen des kongenitalen Sanduhrmagens lieferte Sandburg[19]), indem er schon bei einem Fötus eine solche Gestaltsanormalie feststellte. Wullstein[2]) fügt zu der Erklärung des angeborenen Sanduhrmagens zwei neue Theorien hinzu: Nach der einen hätte man ihn als eine frühe Entwicklungshemmung aus jener Zeit aufzufassen, in der der Darm als ein undifferenziertes Rohr durch die Leibeshöhle zieht, weil der Magen wenigstens in seinem Pylorusteil einen Darmcharakter hat und es nur im Kardiateil zu einer partiellen Erweiterung kommt. Nach der zweiten Theorie nimmt Wullstein an, daß es sich um einen von den Nachbarorganen z. B. arteria coeliaca, splenica vom Pankreas ausgeübten Druck handelt, welcher schon in den ersten Wochen des Fötallebens bestände, also in einer Zeit, wo der Magen noch mit seiner großen Kurvatur diesen Organen fest anliegt. Mit der Theorie des Atavismus ist Wullstein in der Hauptsache einverstanden, und er demonstrierte 1903 auf dem Chirurgenkongreß einen Hamster- und Mausmagen im Vergleich mit einem entsprechenden menschlichen Magen, um seine Ansicht zu unterstützen. Auch die Möglichkeit einer besonders starken Entwicklung der transversalen Muskelfasern ist zu der Erklärung des Entstehens eines Sanduhrmagens herangezogen worden. So berichtet z. B. Saake, [3]) daß er zwei sich kreuzende Muskelstränge beobachtet habe, welche er an der Hinterwand des Magens gut isolieren konnte, aus

deren gegenseitiger Lage zweifellos die intrauterin sich vollziehende physiologische Drehung sich konstatieren läßt. Der menschliche Sanduhrmagen, der sehr ähnlich dem mancher Nagetiere, so dem der Maus (K. Töpfer[4]) oder dem des Hamsters (A. Nuhn[5]), der Wasserratte, Bibers, des Hasens ist, soll nach verschiedenen Autoren anatomische Merkmale haben, wodurch er sich von dem erworbenen unterscheidet: Die Einschnürung des kongenitalen Sanduhrmagens betrifft die Mitte des Magens, vielleicht der Kardia näher als dem Pylorus, während sie beim erworbenen mehr dem gewöhnlichen Sitz der Ulcera, also mehr dem Pylorus genähert zu finden ist. Ferner soll die Form des kongenitalen Sanduhrmagens viel regelmäßiger und die Verengerung gleichmäßig ringförmig, nicht nur die Vorder- und Hinterwand betreffend, sein. Besonders aber darf die Wandung der eingeschnürten Partie nicht aus Narbengewebe bestehen, sondern muß ein ganz normales Magengewebe bilden, wie z. B. Hirsch[6]) in seinem in Virchows Archiv beschriebenen Falle Schleimhaut, Muskularis und Serosa der Verengungsstelle völlig normal vorfand. Schließlich müssen beim kongenitalen Sanduhrmagen jegliche Verwachsungen mit den Nachbarorganen fehlen. Wenn man trotzdem Geschwüre in der nächsten Umgebung der Magentaille antrifft, so haben sich diese erst sekundär durch Reizung der Speisen gebildet, wie z. B. Sievers[7]) über einen Fall berichtet, wo es bei einem kongenitalen Sanduhrmagen sekundär zu einer Perforation mit tötlicher Peritonitis gekommen ist. Auch Hirsch vertritt die Ansicht, daß die Ulcera bei der angeborenen Form sich erst später ausbilden.

Da hier nicht von dem erworbenen Sanduhrmagen die Rede sein soll, brauche ich die Ätiologie und Entstehungsursache dieser Form nicht zu erwähnen.

Praktisch hat der erworbene Sanduhrmagen ja sicherlich größere Bedeutung, da er viel häufiger vorkommt und leichter erhebliche Funktionsstörungen macht. Aber die angeborene Form kann ebenfalls, wenn auch selten, zu Komplikationen führen, welche das Leben gefährden, sei es daß z. B. sekundär ein Ulcus auftritt oder z. B. eine Drehung beider Magenabschnitte das Krankheitsbild zu einem höchst bedrohlichen macht. Die Literatur weiß bis jetzt wenig von solchen Vorkommnissen zu berichten. Aber gerade deshalb dürfte es von Wert sein, jeden einzelnen dieser beobachteten Fälle mitzuteilen, um damit bei ähnlichen Gelegenheiten die Diagnose auf solch seltene Ereignisse zu lenken. Aus diesem Grunde möge hier ein Fall publiziert werden, der im Freiburger Diakonissenhause auf der Abteilung von Herrn Professor Schüle*) beobachtet und der chirurgischen Station zur Operation überwiesen wurde.

B. G., 44 Jahre alt, Offizierswitwe. Anamnese (wie wir der freundlichen Mitteilung des erstbehandelnden Arztes Herrn Dr. Stahl-Neustadt entnehmen): Die Patientin war ihrer Angabe nach früher stets gesund gewesen, nur in letzter, nicht genau zu bestimmender Zeit litt sie unter dyspeptischen Beschwerden ohne besondere Intensität. Zwei Tage vor ihrem Eintritt in das Freiburger Diakonissenhaus (Direktor: Professor Schüle) erkrankte sie ganz plötzlich mit den Anzeichen einer schweren Magenaffektion: außer Appetitlosigkeit und zunehmender Schwäche war das Hauptmerkmal Erbrechen (ohne Blut dabei) aller eingeführten Speisen. Der Magen sprang im Füllungszustand wie die Spitze eines Kegels über die Bauchoberfläche vor, um nach erfolgtem Erbrechen wieder zusammen zu sinken.

Status praesens: Ziemlich gut genährte, kräftig gebaute Patientin mit gut entwickeltem Knochengerüst und

*) Eine Mitteilung des Falles, soweit er für den Magenpathologen von Interesse ist, wird von Herrn Professor Schüle in Boas' Archiv für Magenkrankheiten 1911 erfolgen.

Fettpolster. Zunge ist leicht belegt. Pupillen reagieren normal.

Am Herzen sind die Töne rein und regelmäßig, Herzdämpfung ist von der Lunge überlagert. Puls ziemlich klein 76—90, der Blutdruck beträgt nach Riva-Rocci 80.

Die Lungengrenzen sind wenig erweitert, hinten unten ist beiderseits mittelgroßblasiges Rasseln.

Abdomen ist sehr schlaff und läßt die Bewegungen der Därme deutlich hervortreten. In der Mitte des Abdomens läßt sich Plätschern bis 2 cm unterhalb der Nabelhorizontale hervorrufen. Rechte Niere ist deutlich palpabel. Nirgends finden sich Magen- oder Darmsteifungen. Die Bauchöffnungen erweisen sich als intakt. Im Abdomen ist nirgends Druckempfindlichkeit vorhanden.

Urin enthält eine Spur von Eiweiß.

Ordination: Flüssige Diät, Belladonna, Magenspülungen, Nährklistier.

Am folgenden, ersten Tag nach der Aufnahme wird bei der nüchtern vorgenommenen Ausspülung wenig wässerige Flüssigkeit zu Tage gefördert, sie enthält keine freie Salzsäure und keine Galle, Magensteifungen sind bei der Ausspülung nicht zu beobachten. Diät: Nährklistiere und per os Versuch mit Schleimsuppe, Milch-Rahmmischung.

Am zweiten Tag wird das Genossene nochmals erbrochen, daraufhin wieder Magenspülung.

Auch am dritten Tage bekommt die Patientin zur Probe Heidelbeersaft, der aber nach einigen Stunden wieder erbrochen wird. Abends erhält sie zur Probe auf die Motilität des Magens einige gekochte Kirschen.

Am vierten Tage kommen bei der nüchtern vorgenommenen Magenspülung Heidelbeersaft und die Häute der genossenen Kirschen wieder zum Vorschein. Der Stuhl ist nicht vom Heidelbeersaft gefärbt. Kein Meteorismus. Urin ist 800. Aceton ist vorhanden. Die Patientin erbricht ziemlich viel frisches Blut.

Diagnose: Stenosis Pylori acuta, wahrscheinlich verursacht durch ein am Pförtner lokalisiertes Geschwür. Zum Zweck der Gastroenterostomie oder Pyloroplastik wird die Patientin auf die chirurgische Abteilung transferiert.

Am Tage der Aufnahme auf der chirurgischen Station kam noch ein neues Symptom zu dem bestehenden Krankheitsbild hinzu, welches von ganz besonderer Bedeutung sein sollte: Die Patientin bekam ziemlich plötzlich einen außer-

ordentlich hochgradigen Metenismus. Am fünften Tag wird demnach zur Operation geschritten.

Operationsbericht: Morphium-Skopolominnarkose. Schnitt vom Processus ensifermis bis zum Nabel in Linea alba. Nach Durchtrennung der äußerst schlaffen Bauchdecke quillen zunächst die maximal dilatierten Dickdarmschlingen hervor; es fällt dabei auf, daß der Dickdarm eine sehr viel größere Länge als normal hat. Vom Magen selbst ist zunächst nichts zu sehen. Beim Vorgehen nach oben drängen sich immer mehr Dickdarmschlingen, welche wohl dem Kolon transversum angehören, vor. Die eingeführte Hand erreichte kaum die Zwerchfellkuppe, die links enorm hochsteht, und beim Zurückziehen wird immer mehr Dickdarm zu Tage gefördert. Beim Beiseiteräumen der Dickdarmschlingen kommt in ungefähr Nabelhöhe ein Eingeweideteil zu Tage, dem man nach der Art der Gefäßversorgung absolut als Magen ansprechen muß. Es fällt zwar die tiefe Lage und die abnorme Kleinheit des Organes auf. Der Pylorus wird völlig frei gefunden, und es zeigt sich keine Veränderung, die den Verschluß desselben erklären könnte. Während der Feststellung dieses Befundes quillen aus der Operationswunde die abnorm aufgeblähten Darmschlingen hervor, und man erkennt, daß man es mit einem Megakolon congenitum zu tun hat. Der plötzlich eintretende Kollaps der Patientin ist auf Kampfereinspritzungen nicht zu heben und eine schleunige Beendigung des Eingriffs erscheint geboten und wird ausgeführt. Excitus nach 24 Stunden.

Die Operation war zweifellos erfolglos gewesen, sie hatte sofort beendigt werden müssen, um die Patientin nicht auf dem Operationstische zu lassen. Gefunden hatte man nur, daß es sich um einen Verschluß des Pylerus nicht handeln konnte, kein Geschwür vorhanden war, und daß der Fall durch Bestehen von Megakolon noch bedeutend komplizierter war.

Wie sollte man sich aber diesen scheinbar abnorm kleinen Magen und überhaupt das ganze merkwürdige Krankheitsbild erklären! Den überraschenden Aufschluß gab die Sektion. Mit Weglassung nebensächlicher Befunde war folgendes zu konstatieren:

(Herr Oberarzt Koch, Pathologisches Institut — Geh. Hofrat Professor Aschoff.)

Sektionsbericht: Nach Eröffnung der Bauchhöhle fällt auf, daß man zunächst nur sehr stark geblähte und s-förmig geschlungene Kolonschlingen zu Gesicht bekommt. Verfolgt man vom ebenso stark geblähten Kolon an die Dickdarmschlingen aufwärts, so sieht man, daß der Dickdarm ein außergewöhnlich langes und bewegliches Mesokolon besitzt. Die stark geblähten Dickdarmschlingen gehen in großen s-förmigen Touren über die ganze Bauchfläche hin und her bis hinauf zur Zwergfellkuppe und bedecken vollständig den Magen. Nach Wegräumen der obersten Schlingen bietet sich ein überraschendes Bild: Eine Schlinge ist gedoppelt ungefähr 20 cm lang durch einen Schlitz im Mesenterium eines Darmteils hindurchgeführt ohne selbst irgend welche Zeichen von Abschnürung zu zeigen. Dieser Schlitz befindet sich im Mesenterium des Magens und zwar erweist sich dieser Magen jetzt als ein Sanduhrmagen, dessen Mesenterium gerade an der Stelle des Verbindungsstückes beider Magenhälften den Defekt zeigt. Der distale Teil des Magens ist um 360° gedreht, sodaß an diesem Verbindungsstück eine totale Abschnürung resultiert. Der Pylorus hat die Drehung nur etwa bis zur Hälfte mitgemacht, doch fällt das nicht so sehr in Erscheinung, da diese Drehung sich auf die ganze Länge des Duodenums verteilt. Dieser distale Pylorusabschnitt ist klein und erweist sich als der Teil des Magens, der bei der Operation zu Gesicht gekommen war. Der Kardiaabschnitt des Magens dagegen ist hochgradig dilatiert. An dem torquierten Pylerus- und Duodenumstück läßt sich makroskopisch kein Zeichen von Nekrose und Tufarzierung erkennen. Um ein genaues Bild zu bekommen, wurde der untere.

distale Teil des Magens um einen Winkel von 360° zurückgedreht, und das Organ stellt sich dar als aus zwei Säcken bestehend, von denen der obere groß und schlaff, der untere klein und kontrahiert erscheint. Beide sind durch eine „Taille“ verbunden, welche eine Breite von 2 cm und eine Länge von 3 cm hat. Der herausgenommene Magen wird aufgeschnitten und das Verbindungsstück zeigt keine Spuren von besonders starker Strangulation und Blutung und ist für die Fingerkuppe durchgängig. Beim Füllen des kardialen Abschnittes tritt keine Flüssigkeit über. Es werden zwei alte Ulcera in dem größeren Magenteil bemerkt, er trägt Anzeichen von Katarrh, ist aber sonst makroskopisch und mikroskopisch intakt. Die Gallenblase ist stark gefüllt mit sehr reichlicher, dünnflüssiger, dunkler Galle; die Gallenwege sind für die Sonde frei durchgängig. Die Schleimhaut des Duodenums ist gallig gefärbt und etwas injiziert. Die Leber ist von bräunlicher Farbe und weist deutliche Läppchenzeichnung auf. Im stark erweiterten Rektum und Kolon findet sich acholischer Stuhl; im Cöcum, scharf nach dem Kolon abschneidend, pechfarbener Stuhl, der auch in genügender Menge im ganzen Dünndarm vorhanden ist. Hervorzuheben ist noch, daß das Zwerchfell links in der Höhe der zweiten, rechts der dritten Rippe steht. Im Uterus findet sich ein kleinapfelgroßes Myom. Der rechte Urether zeigt partielle Verdoppelung. An den übrigen Organen sind keine Besonderheiten festzustellen.

Nachdem so die Sektion das unklare klinische Bild erklärt hat, wirft sich die Frage auf, wie es bei der Patientin trotz vorherigen Wohlbefindens so plötzlich zu einem so schweren Krankheitsbild kommen konnte, mit anderen Worten, wie sich in diesem Falle der Mechanismus des Volvulus erklären läßt.

Der Magenvolvulus ist in seinem Mechanismus mit dem Volvulus des Darms, der natürlich häufiger vorkommt, in Analogie zu bringen. Neumann[8]) unterscheidet drei Arten eines Magenvolvulus: Die erste kommt dadurch zu Stande, daß sich der Magen um die Achse des Omentum minus dreht, indem sich bei Erschlaffung der Aufhängebänder Kardia und Pylorus als Fußpunkte der Magenschleife nähern, wie das schon bei pathologischer Vertikalstellung und beim Schleifenmagen (Fleiner[9]) beobachtet worden ist; diese Form von Magenvolvulus läßt sich nur theoretisch konstruieren, bekannt geworden ist sie noch nicht. Ebenso wäre nach Neumann eine Art Knotenbildung des Magens denkbar, wie z. B. beim Darmvolvulus sich eine Schlinge um eine zweite benachbarte oder um einen benachbarten Netzstrang oder eine peritonitische Adhäsion als Achse dreht; auch diese theoretisch als möglich anzunehmende Art der Magendrehung ist noch nicht publiziert worden. Während nun aber beim Darm die Art des Volvulus, wo sich der Darm um seine Längsachse dreht, am seltensten gefunden wird, findet man beim Magen diese analoge Art der Drehung häufiger, und gerade beim Sanduhrmagen sind diese ersten Fälle von Achsendrehung beschrieben worden. Die Literatur kann zwar nicht viele Fälle dieser Art bringen, sie sind entweder unbeobachtet geblieben oder nicht richtig und früh genug erkannt und behandelt worden, denn abgesehen von einigen zweifelhaften Fällen publizierten nur Luigi Mazotti, Robert Langerhans[10]) und Hermes[14]) Volvuli des Sanduhrmagens, die ich kurz zusammengefaßt im Bericht wiedergeben möchte, weil ich sie als Vorbereitung zum Verständnis des komplizierten Vorganges unseres Falles und zum Vergleich nötig ansehe.

Den Fall von Mazotti (das Original war nicht zugänglich) gibt auch Langerhans in seinem Berichte wieder. Die innere Einklemmung war die Folge der Achsendrehung der zweiten Magenhälfte bei einer 50-jährigen Frau. Die Einschnürung der Magenmitte entstand „durch Kontraktion der an dieser Stelle zuweilen reichlicher vorhandenen transversalen Muskelfasern“: der Sanduhrmagen selbst war also rein kongenital, während die Drehung durch Adhäsionen — sekundär nach einer chronischen Peritonitis — der Portio pylorica ventriculi verursacht wurde. Nach gewaltsamer Lösung der Adhäsionen ging die Längsdrehung so vollständig zurück, daß der Magen ganz wie ein normaler aussah. Ein klares Bild bekommt man von den topographischen Verhältnissen gerade nicht aus der durch Langerhans über Mazottis Fall gegebenen Darstellung. Weit genauer und ausführlicher schildert Langerhans den von ihm selbst beobachteten Fall, doch kann man ein ganz genaues Bild auch hier nicht gewinnen. Bei der Sektion fand Langerhans von der Verengungsstelle des Sanduhrmagens zur vorderen Bauchwand einen peritonitischen Strang ziehend, der von links und unten die verengte Stelle des Magens umgreift und, bevor er sich an die vordere Bauchwand heftet, unter dem Omentum maius und Colon transversum hinwegzieht. Der kleinere kardiale Teil des Sanduhrmagens nun lag normal in der Bauchhöhle, der größere pylorische Abschnitt hatte eine Drehung von 180° um seine Längsachse gemacht und zwar so, daß die große Kurvatur nach oben, die kleine nach unten, und die ursprünglich hintere Magenwand nach vorn gewendet war. Mit der Drehung der ursprünglich hinteren Wand des pylorischen Magenabschnittes zuerst nach unten und schließlich nach vorn war eine V-förmige Schlinge

des Querkolons mitgegangen und hatte sich schließlich auf die nach vorn gerichtete Magenwand gelagert. Nach Durchtrennung des peritonitischen Stranges gelang das Zurückwälzen des pylorischen Magenabschnittes leicht.

Jedenfalls erkennt man, daß in dem von Luigi Mazotti und Langerhans berichteten Fällen peritonitische Adhäsionen und Strangbildungen die Ursachen für den Volvulus des Magens waren. Im Gegensatz dazu wurde durch Hermes ein Fall beobachtet, der sich durch das Fehlen jeglicher Adhäsionsbildung auszeichnete, es wurde keine Verwachsung, Verhärtung oder Narben weder am Pylorus noch an der Verengungsstelle des Magens gefunden. Da dieser Fall von Hermes während der Operation und nicht erst auf dem Sektionstische beobachtet wurde und sehr plausibel und anschaulich geschildert wird, möchte ich seine kurze Beschreibung nicht übergehen, zumal er seinem Mechanismus nach unserem komplizierten Falle am ähnlichsten ist. Nach Eröffnung der Bauchhöhle präsentiert sich ein kindskopfgroßer, dunkelblauroter Tumor als der pylorische Teil eines Sanduhrmagens, von welchem die ganze Unterbauchgegend eingenommen wurde, sodaß die kollabierten Dünndarmschlingen ganz von ihm bedeckt wurden. Das Querkolon verlief hoch oben unter dem Zwerchfell. Durch Druck von unten gegen den Tumor und Zug nach unten am Querkolon ließ sich der normale Situs wieder herstellen. Das außerordentlich dünne und verlängerte Mesokolon zeigte einen 12 cm langen und 5 cm breiten Schlitz. Hermes erklärt sich den Mechanismus seines Falles so, daß die große Kurvatur des pylorischen Teiles des Magens — wie das von Borchardt[11]) für die reinen Fälle von Volvulus des ganzen Magens gezeigt wird — an der vorderen Bauchwand mit samt

dem Querkolon in die Höhe gestiegen ist und sich gedreht hat. Dann ist dieser pylorische Abschnitt nach Anspannen und Auseinanderweichen des Schlitzes in dem dünnen Mesocolon transversum nach unten in die freie Bauchhöhle getreten. Auf diese Weise lag nun der Magen, von keinem Netz und ligamentum gastrocolicum bedeckt, frei zu Tage. Daß es sich hier um einen angeborenen Sanduhrmagen handelt, geht auch aus der Existenz des Schlitzes im Mesocolon transversum hervor. An der Hand von Leichenversuchen bewies Hermes zusammen mit v. Hansemann diesen Vorgang.

Nachdem ich die drei bis jetzt allein in der Literatur beschriebenen Fälle wiedergegeben habe, möchte ich den unsrigen dazu möglichst in Beziehung bringen resp. die Unterschiede und Abweichungen hervorheben, vor allem aber den Mechanismus des Zustandekommens erklären.

Um den komplizierten Vorgang in seine Einzelheiten zu zerlegen und auf das Einfachste zuerst einzugehen, sei zuerst die Richtung der Drehungsachse festgestellt. Dieselbe ist im vorliegenden Falle sicherlich eine längsgerichtete. Für den Mechanismus stellt diese Drehungsrichtung im Sinne Neumanns (cf. pag. 13) für den Darm die seltenere, für den Magen die häufigere dar. Dies erklärt sich aus dem Umstand, daß der Magen ein viel kürzeres Organ darstellt und seine Aufhängebänder an den beiden Enden angreifen, während der Darm als ein vielfach gewundenes, längeres Organ mit kontinuierlich fortlaufendem Aufhängeband die Drehung um die Längsachse schwerer zuläßt. Es ist ein Fall von Volvulus des ganzen Magens durch Borchard [11]) im Archiv für klinische Chirurgie beschrieben worden, bei dem der in der Zwerchfellkuppe gelegene Teil des Fundus an der

Rückwand des Abdomens nach abwärts rutschte, während die große Kurvatur an der Vorderwand des Leibes in die Höhe stieg, bis schließlich der ganze Magen umgeklappt war. Borchardt nahm also die Drehungsachse von hinten links oben, nach vorn rechts unten (rechte und linke Seite des Kranken) an. Ebenso wäre auch in unserem Falle die Drehungsachse im selben Sinne aufzufassen, nur daß man sie sich der Länge nach kleiner und nur den pylorischen Abschnitt des Sanduhrmagens betreffend denken muß. Bei Betrachtung der Photographie II, die den Magen nach vollendeter Drehung darstellt, bekommt man eine gute Vorstellung. Die Drehung konnte auch leichter vor sich gehen, als wie bei Fällen von Torsion des ganzen nicht segmentierten Magens, weil sie sich nur um eine kurze Achse zu entwickeln brauchte, nur einen kleinen Abschnitt des Magens betraf und außerdem das proximale Ende der Achse, d. i. das Taillenstück nicht so fest fixiert war wie z. B. die Kardia, bei dem von Borchardt beschriebenen Falle, sodaß Exkursionen auch nach vorn, hinten, oben und unten möglich waren.

Die zweite Frage, die wir uns bei der Erklärung des Mechanismus vorlegen müssen, ist die: wie groß ist der Volvulus gewesen, also um wieviel Grad hatte der sich drehende Abschnitt des Sanduhrmagens seine Torsion gemacht. Bei dem von Langerhans berichteten Fall fand sich folgender Befund, aus dem sich ein Bild von dem Grade der Drehung gewinnen läßt: „Der kardiale Abschnitt des Sanduhrmagens hing wie ein gefüllter Sack mit normal nach unten gerichteter großer Kurvatur und nach oben gerichteter kleiner Kurvatur in der Bauchhöhle, während der pylorische Abschnitt dagegen eine Drehung um 180° gemacht hatte, was sich dadurch dokumentierte, daß

die große Kurvatur nach oben und die kleine nach unten und schließlich die ursprünglich hintere Magenwand nun nach vorne gerichtet war." Auch Neumanns Bericht und die von ihm beigefügten Skizzen an der Hand von Leichenversuchen, in denen er den von ihm operierten Fall nachzuahmen sucht, lassen es erkennen, daß er eine Drehung von etwas über 180° bei der Operation vorfand. Bei unserem Fall handelt es sich, wie sich das leicht bei Betrachtung der beigefügten Photographien ergibt, um eine Drehung von 360°, wodurch eine vollständige Stenosierung der torquierten Magenteile resultiert. Die Möglichkeit, daß der Magen eine so große Exkursion bis zu 360° machen konnte, wurde dadurch gegeben, daß er ungehindert durch den Schlitz im Mesenterium schlüpfen konnte, ja er hätte auch noch eine zweite vollständige Drehung ausführen können. Die beigegebene schematische Zeichnung zeigt, daß an Stelle der im normalen Mesenterium des Magens vorhandenen pars flaccida ein ziemlich großer Defekt vorhanden war, der ohne Einrisse aufzuweisen, scharfrandig und mit glattem Peritoneum bedeckt war, weshalb man ihn als angeboren ansprechen kann (W. Pratz [8]). Zum Vergleich mit unserem Falle können wir wieder den Hermes'schen Fall heranziehen. Er hatte allerdings genau die umgekehrte Drehungsrichtung, war also nach Borchardts Bezeichnung ein Volvulus infracolicus. Das anscheinend abnorm dehnbare Omentum minus gestattete, daß auch hier die Drehung komplett 360° wurde, und der Magen konnte sogar durch einen Schlitz im Mesokolon nach unten durchtreten.

Begünstigt wurde der Drehungsvorgang noch dadurch, daß unsere Patientin Anzeichen einer Enteroptose hatte. Sie gab an, daß ihre Kinder bei der Geburt sehr groß und schwer gewesen wären, und

die Schlaffheit der Bauchdecken war sehr auffallend. Alle Autoren heben übereinstimmend hervor, und das ist ohne weiteres klar, daß als Vorbedingung für einen Magenvolvulus eine hochgradige Erschlaffung der Aufhängebänder erforderlich ist. In ganz excessiver Weise war eine Gastroptose in dem von Hermes beobachteten Fall vorhanden.

Außer dieser Erschlaffung der Aufhängebänder des Magens als Vorbedingung ist eine Gelegenheitsursache als einleitendes Moment für das Zustandekommen des Volvulus nötig. In der Literatur ist noch nichts Näheres darüber bekannt, und auch bei unserem Falle könnte man nichts bestimmtes behaupten oder anschuldigen. In dem von Borchardt beschriebenen Fall von einem Volvulus des ganzen Magens ist es wohl durch ein Trauma zu einer Magendrehung bei dem sowieso prädisponierten Individuum gekommen: der Patient hatte sich mit einem starken eisernen Schlüssel gegen die linke untere Thoraxpartie gepreßt, wodurch man sich den Magenfundus nach hinten und abwärts gedrängt denken muß. Nun kommt die Peristaltik, die ja ein Aufrichten der großen Kurvatur zur Folge hat (Kußmaul [13]), dazu, und beide Momente: Trauma und Peristaltik wirken in gleichem Sinne so, daß sich der Fundus senkt und die große Kurvatur in die Höhe steigt. Borchardt meint auch, daß Flüssigkeitsansammlung am tiefsten und Gasansammlung am höchsten Punkt, dann leicht die Umdrehung vervollständigen. Viel schwerer lassen sich die auslösenden Momente bei den Fällen von Volvulus des ganzen Magens, wie sie von Berg [16]), Pendl [15]), Wiesinger [17]) und Dujon [18]) beschrieben sind, finden, da ohne jede Ursache oder nur im Anschluß an irgend welche Diätfehler sich das schwere Krankheitsbild einstellte. Neumann schuldigt die stärker arbeitende

Bauchpresse nach heftigen Würgversuchen der Patientin an. Auch Hermes ist dieser Ansicht, daß durch Stauungen im kardialen Teil des Sanduhrmagens Erbrechen hervorgerufen wird, und daß hierdurch die einsetzende Bauchpresse das äußerst bewegliche Querkolon mitsamt dem pylorischen Magenabschnitt in die Höhe drängt, bis dieser nach hinten umkippt, was in seinem Falle durch die hochgradige Dehnung des Mesokolons und den Defekt im Mesokolon noch begünstigt wurde. Bei unserem Falle ein auslösendes Moment zu finden, ist schwer. Als erstes krankhaftes Symptom wird von Dyspeptischen Beschwerden berichtet, ein Magenkatarrh hat vorgelegen. Bei dem Würgen und erhöhten peristaltischen Bewegungen, welche an den schlaffen Bauchdecken keinen Widerstand fanden. ist es wohl leicht zu erklären, daß die Lageveränderung des Magens sich anbahnte, was bei der an Enteroptose leidenden Patientin gelegentlich leicht vorkommen mag.

Nun war aber das Bild bei der Sektion noch dadurch ein kompliziertes, daß zweifellos ein Megakolon congenitum vorlag, und dadurch läßt sich der Vorgang wohl noch anders erklären, und unser Fall ist infolge des Hinzukommens dieser Mißbildung als ein einzig dastehender zu betrachten. Ich darf kurz das Bild, welches der Obduzent vor sich sah, ins Gedächtnis zurückrufen und habe zur besseren Uebersicht eine schematische Zeichnung beigefügt: „Nach Beiseiteschieben der Darmschlingen ist eine Dickdarmschlinge gedoppelt, ungefähr 20 cm lang, durch einen Schlitz im Mesenterium des Magens hindurchgetreten, ohne selbst Anzeichen von Abschnürung zu zeigen. Der untere pylorische Teil des Magens ist um 360° gedreht, sodaß an dem Verbindungsstück beider Magenhälften eine Abschnürung erfolgt ist.“ Wir haben also einen Fall von angeborenem Sanduhrmagen, von einem

angeborenem Schlitz im Mesenterium des Magens und schließlich ein Megakolon congenitum vor uns. Es bleibt die Frage zu erörtern, inwiefern die an der Hinterwand des Magens in der Bursa omentalis hochgestiegene und durch den Schlitz im Mesenterium hindurchgetretene Kolonschlinge auch verantwortlich zu machen ist für die Drehung des Magens. Es scheint anfangs zwar am einfachsten, sich den Mechanismus so zu denken, daß die Schlinge bei ihrem Emportreten infolge der ihr anhaftenden reichlichen Appendices epiploicae oder infolge der im Füllungszustande abnorm großen Ausdehnung in der Breite den pylorischen Abschnitt des Magens mitgenommen hat, der Magenteil war dann auf dem höchsten Punkt angelangt und mußte überkippen, was ja aus früher angegebenen Gründen leichter als bei einem nicht geteilten, vollständigen Magen gelingen konnte. Man muß aber wohl diese Annahme fallen lassen, weil keine Fibrinausschwitzung, keine entzündlichen Veränderungen und Verwachsungen vorhanden waren, wodurch die beiden in Berührung gekommenen Oberflächen ihre natürliche Glätte hätten verlieren können. Demnach kommt man dazu, sich den Mechanismus folgendermaßen vorzustellen: Die Patientin litt kurz vor Auftreten der Krankheit an Dyspepsie und infolge stärkerer Obstipation, verstärkter peristaltischer Unruhe des Magens, abnormer Flatulenz besonders aber unter Mitwirkung des einen größeren Raum im Abdorum beanspruchenden Megakolon ist eine Kolonschlinge durch den Schlitz im Magenmesenterium hindurchgetreten. An dem Ligamentum gastrocolicum ist dann schließlich der pylorische Magenabschnitt nachgezogen worden und hat sich gedreht.

Es bleibt noch die weitere Frage offen, ob der Vorgang zeitlich in einem Akt erfolgte oder absatz-

weise durch Pausen getrennt. Entsprechend der Annahme, daß das Megakolon und Schlitz angeboren sind, muß man wohl daran denken, daß, ebenso wie das Megakolon nach oben nach dem Zwerchfell zu und nach anderen Richtungen des Abdomnens anormale Lagen einnahm, auch die für diesen Fall schuldige Kolonschlinge zu einem kleinen Teil schon früher in der Bursa omentalis lag, wenn nicht schon durch den Schlitz weiter nach oben durchgetreten war: dies zeigte sich auch schon daran, daß sie an den Durchtrittsstellen kein Anzeichen von älteren oder neueren Schnürringen aufwies, sodaß eine dauernde, unbehinderte Funktion eigentlich möglich erscheint. Es konnte also dieser Zustand der teilweisen Torsion des Magens schon längere Zeit vorher bestehen. Tatsächlich hatte die Patientin auch Beschwerden gehabt (nach dem Bericht des erstbehandelnden Arztes), die wir als Erschwerung in der Entleerung des Mageninhaltes auffassen müssen. Daß auch eine Drehung von etwa 180° zum absoluten Verschluß der Magentaille nicht zu führen braucht, erklärt sich aus der Beweglichkeit der Begrenzungs- resp. Fußpunkte des pylorischen Magenabschnittes und habe ich das auch schon früher zu erklären versucht. Nachdem die Drehung erst zu einem Teile zustande gekommen ist, liegt eine Vervollständigung nicht mehr fern und damit stellen sich dann natürlich all die Beschwerden ein, welche das Krankheitsbild zu einem so schweren machen.

Herrn Professor Dr. Schüle gestatte ich mir für die freundliche Überlassung und Anregung zu vorliegender Arbeit, wie auch für seine gütige Beratung meinen verbindlichsten Dank auszusprechen. Ebenso möchte ich auch Herrn Dr. Neumann, Assistent am Diakonissenhaus für seine bereitwilligst gewährte Beratung bestens danken.

Literatur.

1. Wölfler, A.: Über die Gastroanastomose beim Sanduhrmagen. Beiträge z. klin. Chirurgie 1895, Bd. 13.
2. Wullstein: Über die Pathologie des segmentierten Magens (Sanduhrmagens) und über die Therapie desselben durch Gangränerzeugung. Verhandl. vom 32. Chirurgen-Kongress 1903.
3. Saake, W.: Ein Fall von Sanduhrmagen. Virchows Archiv 1893, Bd. 134.
4. Töpfer, K.: Die Morphologie der Rodentia. Morphologisches Jahrbuch, Bd. XVII.
5. Nuhn, A.: Über die Magenformen der Wirbeltiere. Archiv für Anatomie und Physiologie von Reichert und Du Bois-Reymond 1870.
6. Hirsch, K.: Über Sanduhrmagen. Virchows Archiv 1895. Bd. 140.
7. Sievers, R.: Ein Fall von Sanduhrmagen. Berl. klin. Wochenschr. 1899.
8. Neumann, A.: Über den Volvulus des Magens. Deutsche Zeitschr. f. Chir. 1906.
9. Fleiner, W.: Über die Beziehungen der Form- und Lageveränderungen des Magens und Dickdarms zu Funktionsstörungen und Erkrankungen dieser Organe. Münch. med. Wochenschr. 1895.
10. Langerhans, Robert: Ein Fall von innerer Einklemmung eines Sanduhrmagens durch Achsendrehung der Pylorushälfte. Virchows Archiv, Bd. 111.
11. Borchardt, M.: Zur Pathologie u. Therapie des Magenvolvulus. Archiv für klin. Chirurgie 1904.

12. Prutz, W.: Die angeborenen und erworbenen Lücken und Spalten im Mesenterium und ihre Bedeutung als Ursachen des Darmverschlusses. Deutsche Zeitschr. f. Chirurgie 1907.
13. Kußmaul: Die peristaltische Unruhe des Magens. Volkmanns Sammlung Nr. 181.
14. Hermes, O.: Magenvolvulus bei Sanduhrmagen. Deutsche Zeitschr. f. Chirurgie 1908.
15. Pendl. Wiener klin. Wochenschr. 1904.
16. Berg. Nordisk Medicinsk Arkiv, Bd. 8.
17. Wiesinger. Deutsche med. Wochenschr. 1901.
18. Dujon. Revue de Chir. 1902.
19. Rieder, Hermann: Die Sanduhrformen des menschlichen Magens.

Lebenslauf.

Ich, Paul Walther, wurde geboren in Bielefeld in Westfalen. Zunächst besuchte ich das Gymnasium in Bielefeld, später in Gütersloh, wo ich im Jahre 1905 das Reifezeugnis erhielt. Vom Sommersemester 1905 an widmete ich mich dem Studium der Medizin, genügte meiner halbjährigen Dienstpflicht mit der Waffe in Freiburg i. Br., wo ich auch die ersten drei Semester studierte. Im Herbst 1906 bezog ich die Universität Münster i. W. und bestand dort die ärztliche Vorprüfung. Darauf studierte ich ein Halbjahr in München, zwei Halbjahre in Berlin und vom Sommersemester 1909 an wieder zwei Halbjahre in Freiburg i. Br., wo ich im Sommer 1910 mein medizinisches Staatsexamen bestand.

I

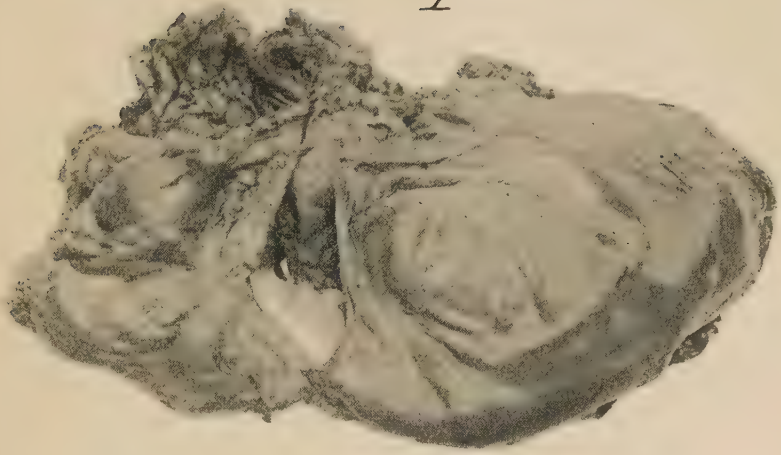

II

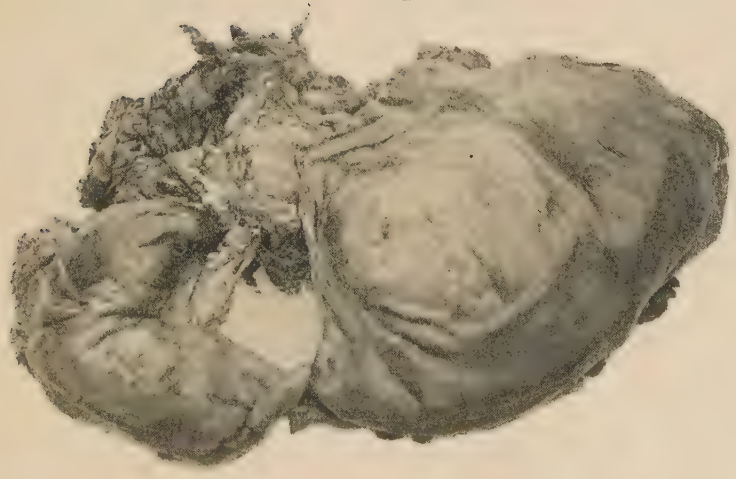

III

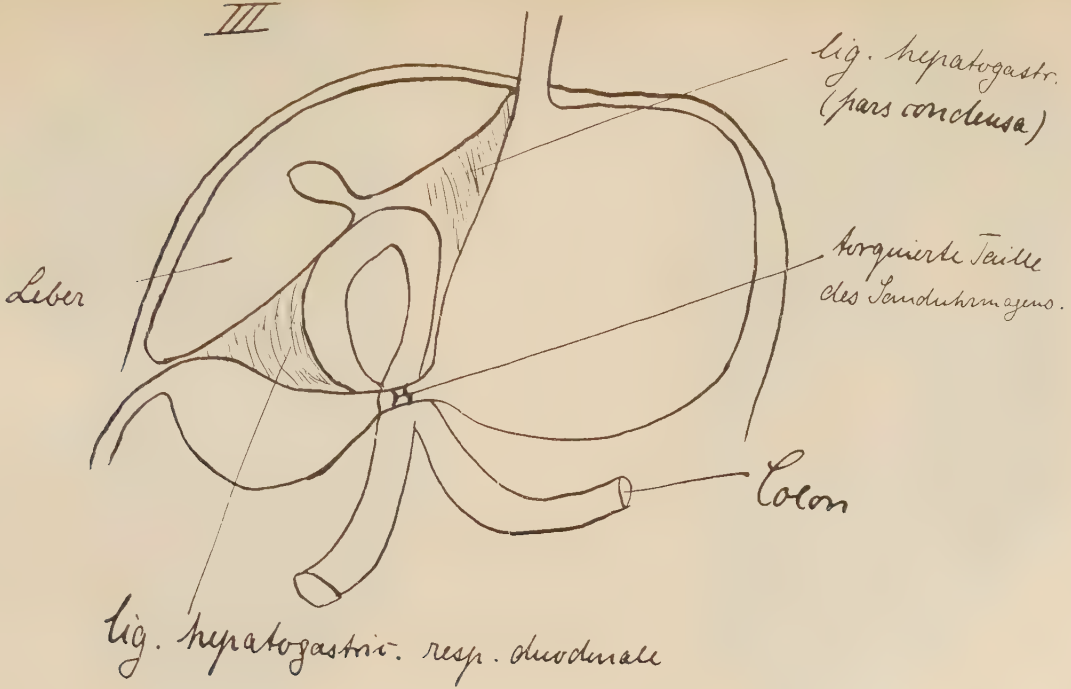
lig. hepatogastr.
(pars condensa)
Leber
torquierte Taille
des Sanduhrmagens.
Colon
lig. hepatogastric. resp. duodenale